

غده لنفاوی اینترنال مامری، درمان یا عدم درمان

*آسیه الفتبخش: استادیار جراحی، مرکز تحقیقات سرطان پستان جهاد دانشگاهی واحد علوم پزشکی تهران

غده لنفاوی IM که معمولاً شامل ۴ یا ۵ عدد در هر سمت می‌باشند، در فضاهای بین دنده‌ای اول تا چهارم قرار دارند و کوچک‌تر از غده لنفاوی آگزیلری هستند. در گذشته تصور در مورد درناژ لنفاوی پستان اینگونه بود که شبکه وسیع لنفاتیک پستان به شبکه زیر آرئول درناژ و سپس به غده لنفاوی آگزیلا تخلیه می‌شوند. همچنین یک شبکه عمقی نیز شرح داده شده بود که به زیر بغل درناژ می‌شد. اما، مطالعات آناتومیک اخیر مدلی را برای درناژ لنفاتیک نشان می‌دهند که از سه سیستم لنفاوی سطحی، عمقی و پرفوران تشکیل شده است. بر اساس این مدل، سیستم سطحی به آگزیلا تخلیه می‌شود، سیستم عمقی به آگزیلا و نیز از طریق سیستم پرفوران به غده لنفاوی IM می‌ریزند. بر اساس نظر suami و همکاران سیستم پرفوران با سیستم سطحی هم‌پوشانی ندارد و این بدین معنی است که مطابق شکل ۱ در تومورهای داخلی و خصوصاً عمقی ممکن است درناژ لنفاتیک فقط به سمت اینترنال مامری باشد. لنفاتیک عمقی نیز به هر دو ناحیه درناژ می‌شود [۲].

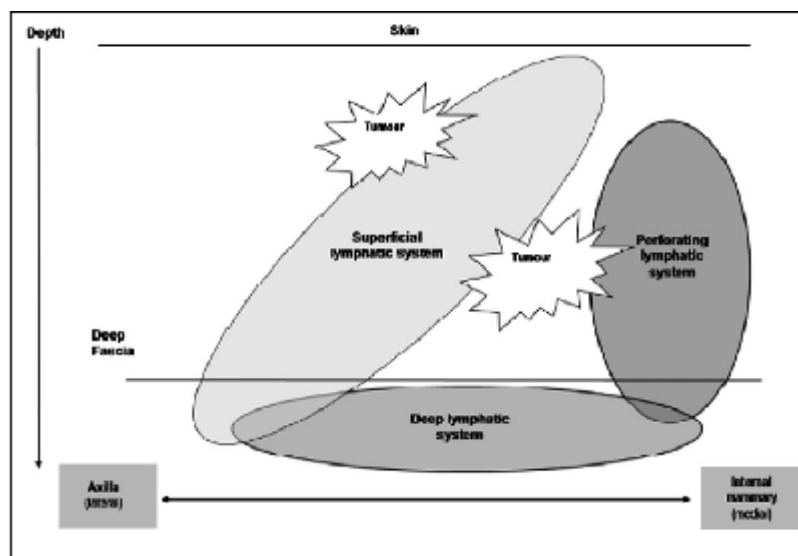
مطابق این فرضیات برای مشخص شدن غده لنفاوی IM در لنفوسنتی‌گرافی لازم است تزریق ماده رادیوایزوتوپ به صورت پری‌تومورال (تزریق اطراف تومور) انجام شود و در صورت تزریق سطحی یا زیر آرئول، شانس جذب آن در غده لنفاوی IM بسیار پایین است. (۴ تا ۱۸٪ در مطالعات مختلف) اما، حتی در مراکزی که همه تزریق‌ها به صورت پری‌تومورال انجام می‌شود، آمار درناژ لنفاوی به سمت غده لنفاوی IM بسیار متفاوت می‌باشد. (۲ تا ۴۵٪).

درگیری غده لنفاوی منطقه‌ای در سرطان پستان در تعیین روش درمانی مناسب برای بیمار اهمیت ویژه‌ای دارد، اما، تصمیم‌گیری در مورد این عامل تعیین‌کننده در اکثریت موارد به زیر بغل محدود می‌شود، درحالی‌که بسیاری از نتایج نشان داده‌اند که غده لنفاوی اینترنال مامری (IM) اهمیتی مشابه آگزیلا در تعیین پیش‌آگهی بیماری دارند.

انجام جراحی ماستکتومی رادیکال طی سال‌های ۱۹۵۰ تا ۱۹۸۰ که در برگیرنده غده لنفاوی IM بود، نشان داد که متاستاز به غده لنفاوی اینترنال مامری به اندازه غده لنفاوی آگزیلا در تعیین پیش‌آگهی سرطان پستان نقش دارد ولی ترکیبی از درگیری هر دو گروه غده لنفاوی، پیش‌آگهی بیمار را دو برابر بدتر می‌کند.

از سال ۱۹۶۰ که در جریان کارآزمایی بالینی international cooperative group مشخص شد بقاء درازمدت و عود موضعی در بیماران تحت جراحی ماستکتومی رادیکال و رادیکال مدیفیه تفاوتی با هم ندارند، جراحی رادیکال به دست فراموشی سپرده شد و در طی ۲۰-۳۰ سال گذشته، غده لنفاوی IM تأثیر خود را در تعیین پیش‌آگهی و تصمیم‌گیری در مورد نوع درمان بیماران از دست داد [۱].

در سال‌های اخیر، بیوپسی غده لنفاوی نگهبان در مرحله‌بندی آگزیلا جای خود را باز کرده است و از آنجاکه برای انجام این جراحی لنفوسنتی‌گرافی لازم است، جذب ماده رادیوایزوتوپ به درجات مختلف توسط غده لنفاوی اینترنال مامری مجدداً باعث مطرح شدن این گروه از غده لنفاوی منطقه‌ای شد.



شکل (۱) آناتومی لنفاتیک پستان بر اساس مدل سوآمی و همکاران، درناژ لنفاوی بر اساس عمق و محل قرار گرفتن تومور (داخلی و خارجی) تغییر می‌کند.

تشخیص داده نشده و درمان نشود، در صورت عود موضعی منجر به بدتر شدن پیش‌آگهی بیماری‌شود [۳].

اقدامات درمانی که می‌توان برای کنترل غدد لنفاوی IM پیشنهاد کرد عبارت‌اند از:

- (۱) برداشتن غدد لنفاوی IM با جراحی
 - (۲) دیسکسیون غده لنفاوی IM نگهدارنده
 - (۳) رادیوتراپی پیشگیرانه
 - (۴) رادیوتراپی درمانی در صورت درگیری غدد لنفاوی IM
- حال به بررسی هر یک از این روش‌های درمانی می‌پردازیم:

بعد از آنکه مطالعات متعددی در دهه ۱۹۸۰ نشان دادند که ماستکتومی رادیکال وسیع با ماستکتومی رادیکال مدیفیه از نظر بقاء ۱۰ ساله و عود، حتی در صورت عدم استفاده از شیمی‌درمانی، تفاوتی با یکدیگر ندارند، (مطالعه Lacour و همکاران در ۱۹۸۳ و Veronesi و همکاران در ۱۹۸۱) این نتیجه حاصل شد که رزکسیون غدد لنفاوی IM با جراحی به بهبود بقاء کمکی نمی‌کند و در مقایسه با دیسکسیون زیرغل، عمل جراحی مشکل و پرعارضه‌ای است. لذا، انجام دیسکسیون غدد لنفاوی IM امروزه منتفی می‌باشد [۴].

یکی از عوامل مؤثر در افزایش درناژ لنفاوی به غدد لنفاوی IM محل تومور است، به نحوی که در تومورهای قسمت میانی و مرکزی پستان این تمایل بیشتر است (مثلاً در مطالعه Spillane و همکاران این میزان برای تومورهای قسمت میانی ۵۳٪، برای قسمت مرکزی ۳۷٪ و برای تومورهای قسمت خارجی پستان ۲۴٪ و مجموعاً ۳۴٪ گزارش شده است). در مجموع بیشتر مطالعات درناژ لنفاوی به IM را $\frac{1}{3}$ درناژ به غدد لنفاوی آگزیلاری گزارش کرده‌اند.

مطابق آمارهای قبلی که بر اساس دیسکسیون غدد لنفاوی IM در عمل جراحی ماستکتومی رادیکال وسیع به‌دست آمده بود، میزان مثبت شدن غدد لنفاوی IM در مواقعی که آگزیلا درگیر و تومور در نیمه داخلی پستان قرار داشته باشد تا ۶۵٪ و برعکس در مواردی که غدد لنفاوی آگزیلا منفی و تومور در قسمت خارجی باشد تا ۸٪ گزارش شده بود. اما، امروزه با توجه به اهمیت غربالگری سرطان پستان و تشخیص بیماری در مراحل زودرس، این میزان بسیار کمتر گزارش شده است. (بین ۴-۱۸٪ در مطالعه Veronesi) [۱]

با وجود اینکه میزان درگیری مثبت غدد لنفاوی IM کم است، این مثبت شدن خصوصاً اگر با درگیری آگزیلا همراه باشد stage بیمار را افزایش می‌دهد و با پیش‌آگهی بدتری همراه است. به علاوه اگر درگیری غدد لنفاوی IM

آیا بیوپسی SLN در IM به اندازه آگزینا کاربردی است یا نه؟

برای مشاهده غدد لنفاوی IM در لنفونستی‌گرافی باید TC99m به شکل سولفور کولتید به صورت پری تومورال و یا در صورت بیوپسی قبلی در اطراف حفره بیوپسی تزریق شود و ضمناً مدت زمان بیشتری برای مشاهده غدد لنفاوی IM لازم است. برخلاف درناژ لنفاوی به آگزینا که الزاماً از سطح پایین‌تر به سطح بالاتر می‌باشد و از غده لنفاوی نگهبان شروع می‌شود، در مورد غدد لنفاوی IM درناژ متفاوت است، به نحوی که این درناژ ممکن است به هریک از غدد لنفاوی IM باشد. لنف قسمت‌های بالاتر پستان به اولین و دومین غده لنفاوی IM و لنف قسمت‌های پایین‌تر به غدد لنفاوی سوم و چهارم تخلیه می‌شوند. لذا، نمی‌توان یک غده لنفاوی را به عنوان نگهبان انتخاب کرد و در صورت عدم درگیری آن نتیجه گرفت که بقیه غدد لنفاوی نیز عاری از متاستاز هستند [۱] مضاف بر اینکه دیسکسیون غدد لنفاوی IM عوارضی مثل پنوموتوراکس، خونریزی غیرقابل کنترل، افزایش طول مدت جراحی و نیز زمان لنفونستی‌گرافی دارد.

اهمیت بیوپسی غدد لنفاوی IM در مواردی است که آگزینا منفی باشد و احتمالاً بیمار کاندید درمان کموتراپی ادجوانت نمی‌شود، درحالی‌که در صورت درگیری غدد لنفاوی IM و عدم تشخیص آن، بیمار از درمان کمکی محروم می‌شود و شانس عود لوکورژینال و سیستمیک افزایش می‌یابد. هرچند که این دسته از بیماران تنها حدود ۷-۲۵٪ درصد بیماران را تشکیل می‌دهند (Axilla-⁺ IM) ولی در صورتی که تومور در قسمت‌های مدیال پستان قرار داشته و سایز تومور بیشتر از ۲ سانتی‌متر باشد، این میزان تا حدود ۱۷٪ افزایش می‌یابد.

در کل می‌توان نتیجه گرفت که انجام لنفونستی‌گرافی جهت بیوپسی SLN غدد لنفاوی IM، یک روش استاندارد نیست بلکه جنبه تحقیقاتی دارد. اما، باید در بیمارانی که غدد لنفاوی آگزینا در آن‌ها منفی می‌باشد و در لنفونستی‌گرافی درناژ به طرف IM وجود دارد و تومور در قسمت مدیال قرار گرفته است، درمان سیستمیک مدنظر باشد [۴] و نیازی به اثبات مثبت بودن IM با پاتولوژی نیست.

در مورد انتخاب سوم یعنی رادیوتراپی پروفیلاکتیک هنوز هیچ مطالعه کارآزمایی بالینی انجام نشده است. توصیه می‌شود در بیمارانی که ۴ عدد یا بیشتر غده لنفاوی آگزینری مثبت دارند یا تومور T^3 در نیمه مدیال پستان دارد، صرف‌نظر از تعداد غدد لنفاوی مثبت رادیوتراپی به زنجیره غدد لنفاوی IM انجام شود [۴]. رادیوتراپی درمانی تنها در بیمارانی توصیه می‌شود که درگیری غدد IM با پاتولوژی و یا در معاینه بالینی و Imaging به اثبات رسیده باشد.

Veronesi و همکاران در مطالعه‌ای بر روی ۶۶۳ بیمار مبتلا به کانسر پستان، که اکثراً تومور آن‌ها در نیمه داخلی بود، غدد لنفاوی IM را مورد بیوپسی قرار دادند و در مجموع ۶۸ مورد غده لنفاوی مثبت به دست آوردند که معادل ۱۰/۳٪ بیماران بودند. سپس در این بیماران رادیوتراپی به غدد لنفاوی IM علاوه بر درمان سیستمیک انجام شد و این گروه بقاء ۵ ساله‌ای معادل ۹۵٪ داشتند که نسبت به نتایج قبلی در درگیری غدد لنفاوی IM به طور واضحی بهتر بوده است. البته این مطالعه یک کارآزمایی بالینی نیست ولی نتایج بهتر در بقاء بیماران را می‌توان به رادیوتراپی زنجیره غدد لنفاوی IM نسبت داد [۱].

در مورد عوارض قلبی ناشی از رادیوتراپی غدد لنفاوی IM نتایج متفاوتی وجود دارد. در بیشتر مطالعات قبلی که مورالتیته و موربیدیت رادیوتراپی بعد از ماستکتومی بالا گزارش شده‌اند، رادیوتراپی با کبالت انجام شده است و حداکثر عوارض در سن بالای ۶۰ سال بود. اما، در مطالعه Overgaard و همکاران که به مطالعه Danish معروف است نشان داده شد که با پیگیری ۱۲ ساله، هیچ تفاوتی از نظر فراوانی بیماری ایسکمیک قلبی و سکتة قلبی بین بیماران رادیوتراپی شده با الکترون و بدون رادیوتراپی وجود ندارد [۳] همچنین در گزارش دیگری از مرکز MD.Anderson در تگزاس، عوارض رادیوتراپی بعد از ماستکتومی به غدد لنفاوی IM در صورتی که با نقشه‌نگاری تحت راهنمایی CT-Scan و با الکترون انجام شود، بسیار کم گزارش شده است.

نتیجه‌گیری

به نظر می‌رسد امروزه با توجه به گسترش روزافزون استفاده از غربالگری سرطان پستان و تشخیص در مراحل

خصوصاً اگر تومور در نیمه داخلی و بزرگ باشد، توصیه می‌شود. همچنین در موارد درگیری واضح غدد لنفاوی IM و نیز در تومورهای بزرگ قسمت میانی و داخلی پستان که با درگیری تعداد زیادی از غدد لنفاوی آگزایلا همراه باشند، رادیوتراپی به زنجیره غدد لنفاوی IM توصیه می‌شود.

زودرس و همچنین استفاده از درمان‌های سیستمیک در اکثر موارد، تنها درصد کمی از بیماران (کمتر از ۵٪) درگیری غدد لنفاوی IM به تنهایی دارند و این گروه در صورت عدم درمان مناسب دچار عود لوکورژیونال و سیستمیک می‌شوند و بقاء کمتری خواهند داشت. در نظر گرفتن درمان سیستمیک برای این دسته از بیماران NO

References

1. Veronesi U, Arnone P, Veronesi P. The value of radiotherapy on metastatic internal mammary nodes in breast cancer. Results on a large series. *Annals of Oncology* 2008; 19: 1553–60.
2. Spillane A.J, Noushi F, Cooper R.A. High-resolution lymphoscintigraphy is

منابع

- essential for recognition of the significance of internal mammary nodes in breast cancer. *Annals of Oncology* 2009; 20: 977–84.
3. Gary M, Freedman MD, Barbara L, Fowble, Nicolaou. *Int.J.Radiation Oncology Bio* 2000; 46: 805-14.
 4. UpToDate. 17.3 .2009- 2010